Aus der Thurgauisch-Schaffhausischen Heilstätte Davos-Platz
Chefarzt: Dr. med. *H. Stöcklin*

Klinischer und radiographischer Befund bei Thorakoplastik

Inaugural-Dissertation
zur Erlangung der Doktorwürde
der Medizinischen Fakultät der Universität
BASEL

Vorgelegt von
RUDOLF BANDERET
aus Fresens (Neuchâtel)
und Basel-Stadt

1944
Druck von Benno Schwabe & Co.
Basel

Von der medizinischen Fakultät Basel genehmigt auf Antrag von
Prof. Dr. *Rudolf Massini*

Tag der Promotion: 15. Dezember 1942

R. UNIV.
BIBLIOTHEEK
LEIDEN

Sonderabdruck
aus der Schweizerischen Medizinischen Wochenschrift
74. Jahrgang 1944, Nr. 12, Seite 310

C'est en examinant avec attention les cas qui paraissent les plus simples que l'on en rencontre beaucoup d'extraordinaires.
Laennec

Die physikalische Untersuchung bei Thorakoplastik scheint zunächst ein recht einheitliches Bild zu geben: die ganze Lunge ist relativ gedämpft, Rasselgeräusche aller Art treten in größerer Zahl auf, als nach dem Allgemeinzustand des Patienten zu erwarten wäre.

Durch die Plastik sind jedoch keine grundlegend neuen Momente dazugekommen. Aber die Perkussions- und Auskultationsbefunde bedürfen einer besonderen Interpretation. Im Folgenden habe ich versucht, durch geeignete Untersuchungsmethoden diagnostisch wichtige auskultatorische Elemente herauszufinden, die ich mit dem Röntgenbefund, speziell mit den tomographischen Ergebnissen, verglichen habe.

Die Beurteilung eines Thorakoplastikfalles stützt sich in der Hauptsache auf die generellen klinischen Untersuchungen. Die auskultatorisch zahlreichen Rasselgeräusche beruhen z. T. auf dem tuberkulösen Prozeß, z. T. auf dem Kompressionszustand der Lunge. Eine weitere Interpretation war bis vor kurzem nicht durchführbar, denn die Röntgentechnik erlaubte keinen genügenden Einblick in die Struktur der Plastiklunge. Durch die Herstellung von kontrastarmen hartstrahligen Bildern wurde das dichte Plastikgebiet aufgehellt. Einen wesentlichen diagnostischen Fortschritt brachte die Tomographie. Die Kombination der Schichtaufnahme mit dem Hartstrahlenbild ermöglicht eine systematische Untersuchung auch dichtester Lungenteile. So nähert sich die Röntgendiagnostik der pathologisch-anatomischen Sicherheit. Damit ist eine Methode geschaffen worden, die eine Kontrolle der Perkussions- und Auskultationsbefunde erlaubt.

Vor 55 Jahren wurde zum ersten Mal die Behandlung der Lungentuberkulose durch Einengung des Thorax versucht. *De Cérenville* hatte kleine Rippenstücke direkt über dem Cavum reseziert, um einen lokalen Kollaps zu erreichen. Die Grundideen der heutigen Plastik verdanken wir *Quincke* und *Carl Spengler*. Unabhängig voneinander versuchten sie 1888 und 1890 die Entspannung einer ganzen Lunge durch Rippenresektion am Orte der Wahl. *Quincke* legte nach Entspannung des Thorax Wert auf die Spontan-

schrumpfung, die „zur Vernarbung der Herde führt und die Streuung verunmöglichen soll". *Spengler* ging von der viel älteren Empyemplastik aus und wollte ebenfalls „den Narbenzug von der Brustwand auf die Lunge beseitigen". Er führte zur allgemeinen Thoraxverkleinerung paravertebrale Rippenresektionen durch, während *Turban* ungefähr gleichzeitig die lateralen, meistbewegten Rippenteile kürzte. Später operierte *C. Spengler* im Jahre 1903 zum ersten Mal extrapleural und paravertebral. *Bier* machte die erste Selektivplastik und *Landerer* begnügte sich mit der Entfernung der 1. Rippe, „la clé de voûte thoracique", so daß der ganze Thorax nach unten fiel. Eine neue Entwicklungsrichtung brachte *Ludolph Brauer*. Er wollte „bei dem Kranken durch Herausnahme der Rippen einen gleich guten Kollaps erreichen, wie durch einen gut angelegten Pneumothorax geschehen könnte". Diese Idee wurde von *Friedrich* 1907 ausgeführt. Er resezierte von hinten bis vorne zum Knorpel die 10 obersten Rippen mit dem Periost. Die Brustwand wurde weich und beweglich, dadurch entstand Brustwandflattern mit schwankender Kompression der Lunge. Später wurde das Periost zur Bildung von Regeneraten erhalten. Als weitere Schwierigkeit erwies sich die Beseitigung des Mediastinalflatterns und der dadurch bedingten Pendelluft von einer Lunge in die andere. Deshalb wurde von *Sauerbruch* eine Teilplastik versucht (1909), später von ihr ausgehend eine Totalplastik in unterer und oberer Sitzung. Er resezierte nur kleine Rippenstücke streng paravertebral. Als er die 1. Rippe kürzte, „an der gewissermaßen die Brustwand hängt", entstand eine bessere Einengung von oben nach unten und von lateral nach medial. 1911 entwarf *Wilms* seine Pfeilerresektion. Er entfernte vorne und hinten kleine Rippenstücke und benützte die laterale Wand als Pelotte. Eine neue Plastik schufen *Brauer* und *Lucius Spengler* mit der subskapulär-paravertebralen Resektion von 10 bis 11 Rippen. Wie *Sauerbruch* benützten sie die Scapula als Pelotte, aber engten den Thorax nicht nur vertikal, sondern auch zirkulär ein. *Kremer* hat die beiden Methoden als Entspannungsplastik *Sauerbruchs* und Ausschaltungsplastik *Brauers* unterschieden. Diese Längsspaltung des Thorax erwies sich als zu folgenschwer, deshalb griff man auf die obere Teilplastik zurück, zuerst in Kombination mit Pneumothorax oder Phrenikuslähmung, später allein (1924). Es wurden zahlreiche Methoden ausgearbeitet. *Jacobovici* empfahl die Entfernung der ganzen 1. Rippe mit dem Querfortsatz des Wirbels und Phrenikotomie; *Malle* und *Guye* versuchten die totale Resektion der 2 obersten Rippen.

1930 berichtete *Graf* über eine 5-Rippenplastik, die das Oberfeld besonders in horizontaler Richtung einengte. Sie bewährte sich für kleinkavernöse Prozesse. *Semb* löste die Lungenspitze auch mediastinal ab. Neuerdings schuf *Maurer* eine kombinierte Methode. In 2 Sitzungen wird ein durch Pelottenwirkung der in den Thoraxraum verlagerten Scapula streng selektiver Kollaps erreicht.

Der geschichtliche Ueberblick zeigt viele neue, noch in Entwicklung begriffene Thorakoplastik-Techniken. Einen Einblick in die zunehmende Verbreitung der Plastik geben die verschiedenen, von *J. Hein* zusammengestellten statistischen Publikationen. Zwischen 1920 und 1925 erschienen 8 Arbeiten über 372 Fälle, während von 1930 bis 1935 38 Statistiken über 2763 Eingriffe veröffentlicht wurden. Dasselbe zeigt das Material der Thurg.-Schaffhaus. Heilstätte: von 1922 bis 1927 9 Plastiken, von 1928 bis 1934 25 Eingriffe, von 1935 bis 1941 118 Operationen.

Zur Untersuchung habe ich alle mir zur Verfügung stehenden Fälle herangezogen. Deshalb sind verschiedene Plastiktechniken vertreten: 1 Spitzenplastik, 5 hintere Obergeschoßplastiken (nach *Graf*

und *Semb*), 1 Obergeschoßplastik mit vorderer Ergänzung (nach *Brauer*) und 2 subtotale paravertebral-subskapuläre Plastiken. Alle Eingriffe wurden wegen kavernöser Lungentuberkulose ausgeführt; es liegen also keine schweren Schwartenbildungen nach Empyemen vor. Bis auf die kombinierte Obergeschoßplastik wurden alle Operationen von Prof. *Brunner* vorgenommen. Die Patienten habe ich nachmittags und wenn möglich unmittelbar nach dem Aufstehen untersucht. Zuerst ließ ich den Kranken normal atmen und erst nachher auskultierte ich bei forcierten Bewegungen und Hustenstößen.

Bei der Niederlegung der auskultatorischen Befunde ist die Nomenklatur von *Sahli* maßgebend. Zur Vorsicht möchte ich nochmals festlegen, daß unter vesikobronchial (vesbr.) eine mehr vesikuläre und unter bronchovesikulär (brves.) eine mehr bronchiale Atmung verstanden ist.

Ich habe meine Beobachtungen wie folgt eingeteilt:

1. 2 Fälle ohne nachweisbares Cavum. 2. 2 Fälle mit minimalem (bis linsengroßem) Cavum. 3. 4 klinisch „geheilte" Fälle mit gröberem Zerfall. 4. 3 ungeheilte Fälle.

Fall 1. *B. B.* 38jähr. Pat., die im Jahre 1929 mit doppelseitigem Pth. behandelt wurde. Nach 5jähriger Behandlung guter Erfolg. Im Oktober 1932 Rezidiv mit grobem Zerfall links. Ein extrapleuraler Pth. mußte durch paravertebrale 8-Rippenplastik ergänzt werden (September 1941), wobei der Pth. allmählich einging; nur die IV.—VIII. Rippen paravertebral gekürzt.

Röntgenbefund (Februar 1942): Linke Thoraxhälfte auf halbe Breite verschmälert, besonders im Mittelfeld, Schonung des Oberfeldes. Lunge diffus verschattet. Pth. verödet, kein Zerfall.

Klinischer Befund (Januar 1942): Durch den extrapleuralen Pth. erreicht die Lungenspitze nur Claviculahöhe. Die relativ gedämpfte Lunge zeigt reichlich Tympanie hinten, nach unten zunehmend, und vorne über dem Oberfeld. Das Atemgeräusch ist hinten von oben nach unten vesbr., brves., dann medial sogar br.; vorne vesbr., nach unten fast brves. Vor zwei Monaten bei noch sichtbarem Cavum lautes Knarren, welches das Atemgeräusch überdeckte. Im seither vernarbten Gebiet treten bei forcierter Atmung mit Husten, vorwiegend morgens früh, zahlreiche klingende (klg.) oder halbklingende (½klg.) grobe bis feine RG, besonders in den oberen ¾ der Lungenhinterfläche, auf. Bei ruhiger Atmung sind nur am Morgen früh im Rücken vermehrte meist ½klg. und grobe RG vorhanden, die nachmittags recht spärlich sind. Sputum seit 2 Monaten TB-frei.

Epikrise. Bei dem dünnen Frauenthorax entsteht eine ausgedehnte Tympanie. Das Atemgeräusch ist von der Plastik, kaum vom tuberkulösen Prozeß abhängig. Die forcierte Atmung löst viele störende Geräusche aus, die bei ruhiger Atmung fast verschwinden.

Fall 2. *O. I.* (Abb. 1). 21jähr. Pat., nach 3½jähriger Krankheitsdauer mit Pth. links behandelt, der wegen Adhäsionen mit Phrenikuslähmung kombiniert wurde. 6 Monate später Plastik links. Es wurden von hinten her 6 Rippen, dann von vorne her 3 Rippen gekürzt (Juni 1940).

Röntgenbefund (Januar 1942): Die linke Lunge ist in 2 Hälften unterteilt. Die obere ist maximal kollabiert. Die untere ist durch die erhaltenen

Rippen gut entfaltet (kein Zwerchfellhochstand). Kein Zerfall unter der Plastik.

Klinischer Befund (Februar 1942): Lunge überall relativ gedämpft, Tympanie, schwach unter dem Angulus scapulae, stark vorne lateral unten bis zur 7. Rippe. Atemgeräusch vorne brves., auf Höhe der vorspringenden 7. Rippe plötzlich scharf ves.; hinten Uebergang stufenweise. Bei tiefer Atmung mit Husten ziemlich spärliche klg. RG, gröber vorne infraklavikulär. Bei ruhiger Atmung sind nur isolierte klg. RG zu hören. Auswurf nur in Spuren vorhanden. TB: 0.

Epikrise: Die Art der Plastik verursacht Dämpfung und ausgedehnte Tympanie. Die scharfe Unterteilung der Lunge kommt in der sprunghaften Atemgeräuschsänderung zum Ausdruck. Zerfall nur bei ruhiger Atmung sicher auszuschließen.

Fall 3. *E. S.* (Abb. 2). 45jähr. Pat. erkrankt nach Pleuritis im Jahre 1931 an offener Lungentuberkulose. Phrenikusexairese. Nach 8 Jahren (Mai 1939) Rezidiv. Im Dezember 1940 5-Rippenplastik, die nach 4 Monaten korrigiert und auf 7 Rippen ausgedehnt wurde.

Röntgenbefund (Juli 1941): Die linke Lunge ist kollabiert durch die Plastik und besonders durch den Zwerchfellhochstand. Im verdichteten Gewebe 8—10 maximal linsengroße Cava, alle mit breitem Ableitungsbronchus im Tomogramm sichtbar.

Klinischer Befund (Oktober 1941): Ueberall relative Dämpfung. Tympanie im unteren Drittel sowie infraklavikulär. Das Atemgeräusch ist einheitlich br. bis brves. Bei forcierter Atmung zahlreiche feine klg. RG und metallisch klg. mittlere RG infraklavikulär und hinten paraskapulär. Die feinen RG überdecken morgens die mittleren RG. Bei ruhiger Atmung sind nur vorne auf der Höhe der 2. Rippe feine klg. RG zu hören. Auswurf fehlt.

Epikrise: Infolge höheren Alters geringere Tympanie. Bei forcierter Atmung entstehen viele feine störende Geräusche. Im weniger komprimierten vorderen Hilusgebiet (das nie br. Atmung aufweist), sind die RG seltener. Bei ruhiger Atmung bleiben zu wenig klg. RG erhalten, um sicher Zerfall anzunehmen.

Fall 4. *L. L.* 26jähr. Pat. erkrankt im Alter von 8 Jahren an kavernöser Lungentuberkulose. Oleothoraxbehandlung. Nach 8 Jahren Phrenikotomie. Im Juli 1938 8-Rippenplastik, später auf 9 Rippen ausgedehnt.

Röntgenbefund (Januar 1942): Regelmäßige Einengung der linken Lunge. Das Zwerchfell 1½ QF höher als rechts. 3—4 bis linsengroße Zerfallsherde in den mittleren Schichten der wenig und diffus verschatteten Lunge.

Klinischer Befund (Januar 1942): In der diffusen relativen Dämpfung zwischen Skapularand und erhaltener 9. Rippe deutliche Tympanie, sowie weniger deutlich hinten unten medial (Magen) und vorne infraklavikulär. Das Atemgeräusch verändert sich progressiv von oben nach unten von br. (vorne bis amphorisch) bis ves. scharf unterhalb der 9. Rippe. Forcierte Atmung erzeugt infraklavikulär einige z. T. grobe klg. RG. Sonst nur zerstreute isolierte RG, nur im Oberfeld klg. Bei ruhiger Atmung nur vereinzeltes Knacken. Bei frühmorgendlicher Untersuchung dasselbe. Auch im Tierversuch keine TB im spärlichen Auswurf.

Epikrise: Perkussionsbefund und Atemgeräusch hängen nicht vom tuberkulösen Prozeß ab. Der jugendliche Thorax erlaubt laute Tympanie. RG sind sehr spärlich. Nur bei ruhiger Atmung kein Zerfall anzunehmen.

Fall 5. *A. T.* 36½jähr. Pat., die nach Phrenikusexairese im September 1927 mit paravertebraler subskapulärer 11-Rippenplastik behandelt wurde.

Röntgenbefund (Januar 1942): Linke Lunge gleichmäßig auf ⅓ ihrer Breite eingeengt, Zwerchfell normal. Im Hartbild Verdacht auf Zerfall im Oberfeld. Tomographisch nur haselnußgroßes Cavum auf Höhe der Clavicula.

Klinischer Befund (Januar 1942): Die relativ gedämpfte Lunge ist über den zentralen Rippenstümpfen absolut gedämpft. Seitlich davon sowie vorne infraklavikulär laute Tympanie. Atemgeräusch vesbr. Bei tiefer Atmung nach Husten sehr zahlreiche, grobe klg. RG über der ganzen Lunge, besonders infraklavikulär. Bei ruhiger Atmung dasselbe abgeschwächt. Spur Auswurf ohne TB.

Epikrise: Der klinische Befund ist viel schwerer als der röntgenologische. Die Plastikgestaltung hat Perkussion und Atemgeräusch bestimmt. Bessere Lokalisation des Zerfalls bei ruhiger Atmung.

Fall 6. *E. B.* 37jähr. Pat., die im Jahre 1923 an Lungentuberkulose und Spondylitis erkrankte. Während letztere ausheilte, war nach 2 Jahren Pth. links notwendig; 10 Jahre später 6-Rippenplastik links (1935).

Röntgenbefund (1937): Lunge nur im oberen Drittel kollabiert. Das ganze Organ diffus verschattet mit zahlreichen kalkdichten groben Flekken. Im Oberfeld Verdacht auf Zerfall (keine Tomogramme).

Autopsie (Juli 1941): Exitus an Nieren- und Gehirntuberkulose. Im atelektatischen Lungenoberlappen zirrhotischer Prozeß mit einer gereinigten und fast vollständig geschrumpften kirschkerngroßen Kaverne. Daneben kleine Bronchiektasen und Streuherde.

Klinischer Befund (Juni 1941): Diffuse Dämpfung ohne große Tympaniezone. Atemgeräusch entsprechend der Kompression brves., bis vesbr. Bei forcierter Atmung mit Husten einige mittlere, meist klg. RG mit Minimum hinten unten.

Epikrise: Deutlicher Einfluß der Plastik auf den klinischen Befund.

Fall 7. *H. W.* (Abb. 3). 60jähr. Pat., der nach Paraffinplombe (August 1933) 8 Jahre später mit 5-Rippenspitzenplastik (Juli 1941) behandelt wurde.

Röntgenbefund (September 1941): Aeußerer Teil des Oberfeldes kollabiert und verdichtet, im oberen Pol Zerfall. Die haselnußgroße Kaverne verjüngt sich in ihrem unteren Teil gegen den Ableitungsbronchus.

Klinischer Befund (November 1941): Ueberall geringe relative Dämpfung. Vorne infraklavikulär und medial vom Angulus inferior scapulae wenig ausgeprägte Tympanie. Das br. oder brves. Atemgeräusch im Oberfeld wird nach unten zu rasch vesbr. und schon im Mittelfeld scharf ves. Keine klg. RG im Zerfallsgebiet, nur morgens, bevor der Pat. sich aufgerichtet hat, bei forcierter und ruhiger Atmung feine klg. RG. Daneben vereinzelte, grobe klg. und ½klg. RG. Sputum: immer TB 0.

Epikrise: Trotz geringer Infiltration ist das Atemgeräusch verändert. Der ältere männliche Thorax zeigt wenig Tympanie. Durch günstige Abflußbedingungen der Kaverne lassen Auskultationsbefund und Sputumuntersuchung hier im Stiche. In diesem Falle spielt der Zeitpunkt der Untersuchung eine Rolle.

Fall 8. *E. A.* 53jähr. Pat., der 2 Jahre nach Pth.-Behandlung links mit 8-Rippenplastik behandelt wurde (Juli 1940). Seither langsame Besserung.

Röntgenbefund (Januar 1942): Lunge auf ca. ¾ ihrer Breite gleichmäßig eingeengt, kaum von oben her kollabiert; diffus verschattet mit 2 erbsgroßen Restkavernen auf der Höhe des 3. ICR lateral. Trachea ektatisch gegen die kranke Seite.

Klinischer Befund (Januar 1942): Besonders lateral starke relative Dämpfung. Vorne infraklavikulär und hinten medial oben schwache

Tympanie. Vorne Atemgeräusch von br. oben bis scharf vesbr. unten; hinten bis zu vesbr. Bei tiefer Atmung nach Husten grobe klg. RG von beinahe metallischem Charakter; einmal medial Giemen und lateral Knarren. Bei ruhiger Atmung ähnliche seltenere RG. Am Morgen bei tiefer Atmung mehr RG, bei ruhiger Atmung weniger als bei der Nachmittagsuntersuchung. Im Sputum TB und elastische Fasern (aus der anderen Seite).

Epikrise: Perkussionsbefund sowie Atemgeräusch vom Eingriff abzuleiten. Beim männlichen Thorax schwache Tympanie. RG-Zahl steht im Gegensatz zum spärlichen Röntgenbefund. Bei ruhiger und forcierter Atmung wird das Interesse auf die obere Lungenhälfte gerichtet.

Fall 9. *L. S.* 38jähr. Pat., die mit 23 Jahren an Pleuritis exsud. erkrankte. 13 Jahre später doppelseitige Lungentuberkulose; im Juli 1941 5-Rippenplastik rechts.

Röntgenbefund (Februar 1942): Allein das Oberfeld ist eingeengt, nur der oberste Teil verdichtet, wenige Streuherde. Ein kirschgroßes Cavum bildet die Spitze.

Klinischer Befund (Januar 1942): In der diffusen relativen Dämpfung starke Tympanie, infraklavikulär und basal vorne, sowie hinten unten, lateral und medial. Das Atemgeräusch oben brves. wird nach unten zu bald vesbr. und in der unteren Hälfte ves. Vorne infraklavikulär sowie in der Mitte der Scapula löst tiefe Atmung mit Husten grobe klg. RG aus. Sonst nur oben einige klg. und ½ klg. gröbere RG diffus verteilt. Bei ruhiger Atmung klg. RG nur oben vorne und hinten. Im Sputum immer TB und elastische Fasern.

Epikrise: Das Ergebnis der Perkussion und Auskultation ist durch die Plastik bedingt. Tympanie infolge des Alters weniger deutlich. Aus den Nebengeräuschen gibt die ruhige Atmung ein eindeutigeres Bild.

Fall 10. *W. S.* 34jähr. Pat., mit 26 Jahren mit Pth. rechts behandelt. Nach 9 Monaten 8-Rippenplastik mit Ergänzungsoperation vorne (September und Dezember 1934). Nachdem auch links Pth. mit Phrenikus notwendig geworden war, Korrekturplastik (3.—8. Rippe) im Februar 1940. Erfolglose Saugdrainage. 13 Monate später Kaverne von vorne breit eröffnet und drainiert. Dann Ausdehnung des Prozesses auf den Unterlappen. Exitus.

Röntgenbefund (August 1941): Rechte Lunge regelmäßig verengt, es bleibt ca. $^1/_5$ des Oberfeldes. Im wenig infiltrierten Unterfeld liegt ein pflaumengroßes Cavum 1 QF breit über der Zwerchfellkuppe nach hinten zu. Im Oberfeld ist die eröffnete Höhle noch gut zu sehen.

Autopsie (Februar 1942): Oberfeld luftleer. Das eröffnete Cavum kommuniziert breit mit dem Bronchus und mit dem künstlichen Fistelgang. Weitgehende Epithelialisierung. Im Unterfeld grobherdige Infiltration mit fast eigroßem Cavum, aus dem eine tödliche Blutung erfolgt war.

Klinischer Befund (Januar 1942): Relative Dämpfung mit Tympanie hinten unten. Atemgeräusch oben br. bald brves. und im unteren Viertel vesbr., vorne sogar scharf ves. Nebengeräusche selten um das eröffnete Cavum herum, weiter unten zahlreich mittelgrob und meist klg. Bei ruhiger Atmung deutlich weniger RG gleichen Charakters, ähnlich verteilt. Viel Sputum mit TB und elastischen Fasern.

Epikrise: Wichtig ist der Fall wegen des schweren kavernösen Unterfeldprozesses in einem von der Plastik nicht erfaßten Gebiet. Trotz der groben Infiltration im Unterfeld verändert sich das Atemgeräusch parallel mit der Abnahme der künstlichen Lungenkompression. Die Tympanie

ist in den vielen Narben und der breiten Fistel schwer zu beurteilen. Im Oberfeld keine Nebengeräusche mehr, aber auch kein florider Prozeß.

Fall 11. *S. B.* 34jähr. Pat., der im 20. Lebensjahr erkrankt. Nach 4 Jahren Pth. rechts, bald Exsudatbildung. Juli 1939 Plombe, 17 Monate später Obergeschoßplastik von 6 Rippen.

Röntgenbefund (September 1941): Oberfeld allein weitgehend eingeengt. Lunge nur bis zur 6. Rippe, die noch reseziert ist, ungleichmäßig verdichtet. Trachea durch die Plastik ektatisch verzogen. Besonders in der hinteren Hälfte des Oberfeldes „käseartige Lunge" mit sichtbaren Bronchusverbindungen der Kavernen.

Klinischer Befund (November 1941): Deutliche Tympaniezonen vorne infraklavikulär und unten hinten. Im 3. ICR in der vorderen Axillarlinie fingerkuppengroße, scharf abgegrenzte Tympaniezone. Von oben nach unten Atemgeräusch scharf vesbr. bald brves. und von der Basis der Scapula (7. Rippe) an scharf ves. Bei forcierter Atmung zeitweise im Oberfeld Knarren und Giemen, neben mittleren mit Knistern vermischten klg. RG. Nach unten zu seltenere grobe ½klg. RG hilär hinten wahrzunehmen. Bei normaler Atmung nur einmal Knarren, Giemen und grobe bis mittlere klg. RG über dem Oberfeld. In der übrigen Lunge sind nur feinere klg. und ½klg. RG vorhanden. Zeitliche Unterschiede gering. Viel Sputum mit TB und elastischen Fasern.

Epikrise: Hier Kavernentympanie. Der noch junge Thorax gibt ziemlich laute Tympanie. Das Atemgeräusch variiert mit der Kompression der Lunge, wie die Perkussion, nicht mit der röntgenologischen Verdichtung. Bei forcierter Atmung sind die Kavernensymptome deutlicher als bei ruhiger Atmung, aber in ihrer Abgrenzung ungenauer.

Die Untersuchung dieser Plastikfälle zeigt hinsichtlich Perkussion ein einheitliches Bild. Die Kroenigschen Schallfelder verschwinden. Bei Obergeschoßplastiken sinkt die Lungenspitze meist bis auf die Höhe der Clavicula resp. der Spina scapulae; bei paravertebralen Resektionen, bei denen die 1. Rippe nur teilweise entfernt wird, ist die Längsverkürzung geringer.

Der Perkussionsschall einer Lunge nach Plastikoperation ist immer über dem ganzen Organ verkürzt, meist von oben nach unten abnehmend. Auch bei einer kleinen Spitzenplastik, die eine kaum sichtbare Entstellung des Thorax verursacht, ist diese relative Dämpfung bis an die untere Lungengrenze festzustellen. Sie tritt immer auf, auch da wo vor der Operation die röntgenologischen und physikalischen Befunde normal waren. Ursache ist die Verminderung des Luftgehaltes des Organs. Es erfährt in der Längsrichtung eine Einengung, die sich infolge der Gewebselastizität bis ins Unterfeld auswirkt. Im gleichen Sinn wirkt auch das Herabsinken der ganzen Thoraxwand. Die Brustwandgewebe leiten den Schall viel schlechter, wohl durch den Verlust der Spannung der Interkostalgewebe. Beim extrapleuralen Pneumothorax dagegen bleibt das Unterfeld im intakten Brustkorb perkutorisch unverändert. Besonders bei den größeren Plastiken spielt sicher auch die narbige Thoraxwand eine Rolle. Es entstehen unregelmäßige Rippen-

regenerate, in derbem Bindegewebe eingebettet, die den Schall schlecht leiten und in seiner Ausbreitung hemmen. Dies ist besonders wichtig für die Tympanie, die nur im geschonteren vorderen Gebiet des Oberfeldes und im intakten Unterfeld auftritt. Sie fehlt fast vollkommen im Narbengebiet. Beweis dafür ist der Fall 3 (E. S.), bei dem durch die enorme Zwerchfellrelaxation die Magenblase bis zum 3. Interkostalraum hinreicht. Die dadurch bedingte Tympanie war nicht besonders laut und viel geringer als der normale Magenschall.

Beschaffenheit und Dicke der Wand spielen hier für die Tympanie eine Rolle. In sehr verschiedener Ausdehnung tritt sie immer besonders vorne infraklavikulär und hinten unten auf. Sie ist durch Alter und Geschlecht bedingt, bei Männern ist sie geringer als bei Frauen, mit dem Alter nimmt sie ab. Diese Tympanie möchte ich nur durch Lungenentspannung erklären. Bei paravertebralen Plastiken entsteht eine laterale, durch den dicken Schultergürtel allein unterbrochene tympanitische Längszone. Bei Obergeschoßplastiken bildet sich wegen der lateralen Entspannung oben infraklavikulär eine Tympaniezone, die hinten vom Schulterblatt absorbiert wird. Durch die Längskompression tritt nur über der dünneren Thoraxwand, also hinten unten, der gleiche Schall auf. Nur bei dem sehr schweren Fall 11 (S. B.) fand sich eine kleine scharf begrenzte Tympaniezone, die auf ein darunter liegendes Cavum zurückzuführen war. Im Gegensatz dazu war sonst die Tympanie immer diffus vorhanden.

Die Kompression der Lunge durch die Plastik hat die auf spezifischen Infiltrationen beruhenden Differenzen im Luftgehalt weitgehend ausgeglichen. Hierzu kommt die sekundäre Bindegewebswucherung in der kollabierten Lunge, die den Luftgehalt ebenfalls reduziert. Dadurch entsteht pathologisch-anatomisch ein sehr einheitliches makroskopisches Bild. So wird es unmöglich, auch grobe Infiltrationen perkutorisch nachzuweisen. Die Diagnose der Kaverne stößt ebenfalls auf Schwierigkeiten, denn unter der Plastik sind meist nur kleine Resthöhlen vorhanden. Der Befund ist also von der angewendeten Operation und vom Thoraxbau abhängig.

Das gleiche ist für die Auskultation festzustellen. Das Atemgeräusch verändert seinen Charakter entsprechend dem Kompressionszustand der Lunge. Mit abnehmender Einengung entstehen alle Abstufungen zwischen bronchialer und vesikulärer Atmung. Bei Spitzenplastiken stimmt die Veränderung des Atemgeräusches mit der Ausdehnung der Entknochung überein. Bei Fall 11 (S. B.), wo die unveränderte 7. Rippe deutlich vorspringt, besteht eine sprunghafte Veränderung des Atemgeräusches: Nebeneinander sind auf dieser Höhe bronchovesikuläre, dann scharf vesikuläre

Atmung vorhanden. Im Röntgenbild läßt sich keine Grenze der pathologischen Lungenveränderungen auf dem Niveau dieser Rippe feststellen. Wo die Kompression streng selektiv und möglichst ohne Uebergangszone durchgeführt wurde wie bei Fall 2 (O. I.), bildet die erhaltene 7. Rippe hinten eine noch deutlichere Grenze: das Atemgeräusch springt ganz plötzlich von bronchovesikulär auf scharf vesikulär über. Bei paravertebralen Plastiken dagegen, mit gleichmäßiger Einengung der Lunge, ist das Atemgeräusch einheitlich geworden. Wenn aber, wie bei Fall 1 (B. B.) die IV. bis VIII. Rippe auch paravertebral gekürzt wurde, so tritt in der stärker komprimierten hinteren unteren Lungenhälfte bronchiale Atmung auf. Bei Fall 10 (W. S.) war im Unterfeld ein nach der Plastik entstandener, grobkavernöser Prozeß aufgetreten. Trotzdem trat eine ähnliche, der Operationstechnik entsprechende Progression auf, die allerdings nur bis zu vesikobronchialer Atmung reichte. Die Plastik hat den Luftgehalt verringert. Gerade dieser Luftgehalt ist für die physikalische Untersuchung maßgebend und nur indirekt die histologische Struktur. Die Symptome des tuberkulösen Prozesses werden von denen des Kollapses verdeckt.

Bei oberflächlicher Untersuchung jeder Plastik sind immer zahlreiche Rasselgeräusche aller Art und Größe zu hören. Der spezifische Prozeß führt zu Höhlenbildung mit Ansammlung von tuberkulösem Eiter. Dieser wird bei der Atmung aufgerührt und erzeugt Rasselgeräusche. Der Eingriff wirkt anderseits bis auf die Hauptbronchien, denn es entstehen im Heilungsstadium Narbenzüge, die sie verziehen oder plattdrücken können. Dadurch wird der normale Bronchialschleim schwerer expektoriert und erzeugt nicht-tuberkulös-pathognomonische Rasselgeräusche an diesen verengten Stellen. Besonders wenn spezifische Wandveränderungen vorliegen, kommt es noch zu vermehrter Sekret- oder sogar Eiterbildung und zu zahlreichen groben Rasselgeräuschen. Diese werden im luftarmen Gewebe viel leichter an die Oberfläche geleitet, ohne den primär klingenden Klangcharakter zu verlieren. Daß der Kollaps allein nicht genügt, beweisen ähnliche „physiologischere" Kompressionen, wie künstliche Zwerchfellähmung oder mittlere Exsudatbildung. Obgleich das Atemgeräusch unverändert oder kaum abgeschwächt zu hören ist, treten hier keine Rasselgeräusche auf. Die unregelmäßige Kompression der Plastik wirkt sich aber anders aus, denn in röntgenologisch kaum veränderten, aber aus technischen Gründen unter der Plastik gelegenen Lungenteilen sind immer einige klingende Geräusche zu hören. Nach *Real* sind Sputummenge und Zahl der Rasselgeräusche unter der Thorakoplastik voneinander unabhängig, nach meiner Ansicht ist die Intensität des Kollapses für ihre

Zahl maßgebend. Was die Größe der Rasselgeräusche anbelangt, so ist sie durch die Form der Plastik beeinflußt. Erfolgt die Kompression der Lunge in allen drei Richtungen des Raumes wie bei Fall 3 (E. S.), so sind die Rasselgeräusche viel feiner als bei dem nur seitlichen Kollaps der paravertebralen Plastiken oder der großen Obergeschoßplastiken. Die Schrumpfung ist dabei weniger einheitlich und mit Gewebszerrungen verbunden. Deshalb sind bei Fall 1 (B. B.) und Fall 8 (E. A.) viel mehr Rasselgeräusche vorhanden, als nach dem pathologischen Befund zu erwarten ist.

Bei der Untersuchung der Lunge in intaktem Thorax versucht man durch verschiedene Kunstgriffe (Husten, tiefe Atmung) die Zahl der Rasselgeräusche zu erhöhen. Bei der Plastiklunge versuchte ich möglichst wenig Nebengeräusche zu erzeugen. Dadurch wird eine Kavernenlokalisation in der kleineren und durch den geringeren Luftgehalt besser schalleitenden Lunge eher möglich. Ich habe die Patienten immer aufgefordert, so zu atmen, wie wenn sie nicht untersucht würden. Die geringeren Lungenbewegungen erzeugen weniger Rasselgeräusche, aber vorwiegend über den Zerfallsgebieten, denn dort kommen Sekretbewegungen wohl leichter zustande als in den narbig veränderten Bronchien.

Was werden wir nun auf Grund der Rasselgeräusche diagnostizieren können? Es ist unmöglich, in diesem Chaos irgendwie feststellen zu wollen, welche Rasselgeräusche auf Infiltrate, welche auf Kompression zurückzuführen sind.

Für die Kaverne dagegen sind die Nebengeräusche viel typischer und aus ihrem klangreichen Charakter lassen sie sich deutlicher differenzieren. Wir müssen uns also auf die Kavernendiagnose allein beschränken. Minimale Resthöhlen geben aber keine Kavernensymptome. Sie münden oft blindsackartig in fast gleichweite Bronchien ein. So fehlen im Gegensatz zum „Cavum" Sekretansammlungen und Resonanzerscheinungen (Abb. 2). Sind sie auch histologisch und anamnestisch typische Kavernen, so zeigen sie doch die üblichen physikalischen Symptome nicht mehr. Deswegen entziehen sich diese Fälle der klinischen Diagnostik. Mir scheint der Vergleich zwischen den Nebengeräuschen der ganzen Thoraxfläche maßgebend zu sein, wobei die Klangfarbe das Kardinalsymptom ist. Jedes Gebiet, das deutlich klingende Rasselgeräusche aufweist, ist suspekt auf Zerfall, doch läßt sich über dessen Kaliber nichts Sicheres sagen. Zerstreute, meist grobe, nur schwach klingende Rasselgeräusche betrachte ich auf Grund der vorherigen Ausführungen als bronchogen. Sie treten besonders in der unteren Lungenhälfte in röntgenologisch kaum veränderten Gebieten auf und wechseln ziemlich stark. Aus diesen zwei Gründen können sie

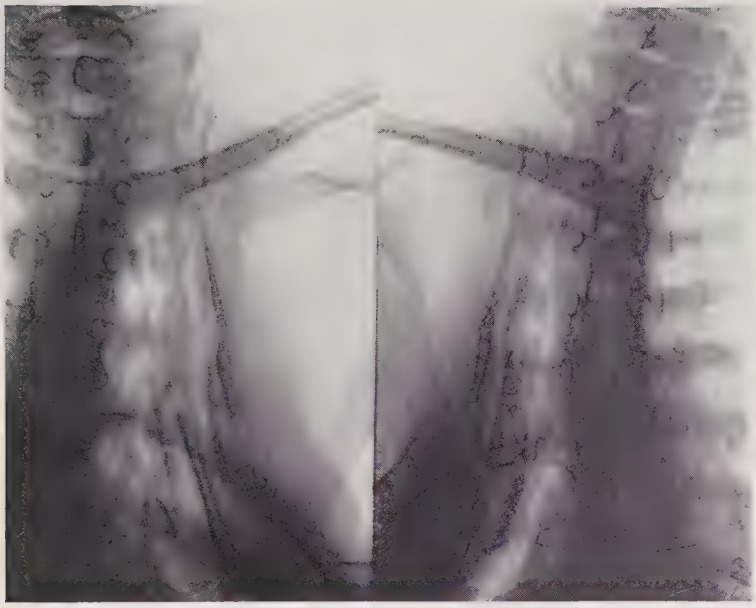

Abb. 1. *Bedeutung der Atmungstechnik.* Fall 2. O. I. Hartbilder ventrodorsal und dorsoventral. Bei Auskultation mit tiefer Atmung und im Hartbild ist Zerfall anzunehmen, bei Auskultation mit normaler Atmung und im Tomogramm dagegen sicher abzulehnen.

Abb. 2. *Bronchus mit blindsackartigen Restkavernen.* E. S. Fall 3. Tomogramm.

Abb. 3. *Stumme Kaverne.* H. W. Fall 7. Tomogramm. Vollkommene Drainage der Kaverne durch den Ableitungsbronchus.

trotz ihrer Grobblasigkeit nicht als pathognomonisch für Zerfall angesehen werden (Abb. 1).

Die Sputumuntersuchung sollte in der Beurteilung einer Plastiklunge nicht fehlen. Auch bei zahlreichen negativen Untersuchungen sogar mit Tierversuchen können gereinigte Restcava vorhanden sein wie bei Fall 7 (H. W.). Immer muß die nichtoperierte Seite untersucht werden, bevor Rückschlüsse auf die Plastiklunge gezogen werden können. Bei Fall 8 (E. A.) war diese Frage sehr schwierig und konnte erst 4 Monate nach meiner Untersuchung entschieden werden. In meinen Beobachtungen liegen 7 negative Sputumanalysen vor. In einem Fall war aber sicher Zerfall vorhanden. Bei den 4 positiven Untersuchungen konnten nur bei Fall 9 (L. S.) Rückschlüsse auf die Plastiklunge gezogen werden.

Zusammenfassend ergibt sich: In 4 Fällen mit deutlichem Zerfall, Fall 11 mit der „Käselunge", Fall 3 und 4 sowie Fall 10 mit der Unterfeldkaverne entsprach das Ergebnis der physikalischen Untersuchung ungefähr dem tomographischen Befund. Die 2 großen Plastiken Fall 5 und 8 ließen auskultatorisch einen viel gröberen Zerfall erwarten, als im Tomogramm zu sehen war, wohl wegen der Technik der Plastik. In 3 Fällen ohne oder mit nur minimalen atypischen Cava (Fall 4, 2 und 3) war auch auskultatorisch Zerfall nicht anzunehmen, wenn man sich auf den Befund bei ruhiger Atmung stützte. Bei Fall 1 war Zerfall nicht zu erwarten, jedoch der Befund im Oberfeld zu schwer, um ein Cavum mit einiger Sicherheit auszuschließen: Im Vergleich mit früheren Untersuchungen konnte narbige Rückbildung vermutet werden, denn vorher war bei noch sichtbarem Cavum lautes Knarren zu hören gewesen. Endlich bei Fall 7 mit noch deutlicher Zerfallshöhle waren oft überhaupt keine suspekten Rasselgeräusche zu finden. Eine Erklärung dafür ist die gute Abflußmöglichkeit dieser Höhle. Im Stehen tritt sie genau am tiefsten Punkt mit dem Ableitungsbronchus in breiter Verbindung, wie dies tomographisch zu sehen ist. Zudem lag eine minimale Sekretion vor (Abb. 3).

Die Tagesstunde, an der die Untersuchung stattfindet, ist nebensächlich. Vorwiegend sind die störenden kavernen-unspezifischen Rasselgeräusche morgens vermehrt. Bei zeitlich verschiedener Untersuchung habe ich eine grundlegende Aenderung des Befundes nur vielleicht bei Fall 7 festgestellt.

Was den Einfluß des Alters einer Plastik auf die Auskultation anbelangt, so konnte ich nur in den ersten Wochen eine deutliche Vermehrung der Nebengeräusche feststellen. Wenn die direkten Operationsfolgen abgeklungen sind, stabilisiert sich auch der Befund.

In diagnostischer Beziehung sind allein die Rasselgeräusche verwertbar. Ueber Größe, Anzahl und Aktivitätszustand der Kavernen läßt sich ohne Hilfe der Klinik und der Tomographie nichts folgern. Mir scheint die Auskultation vor allem als Wegweiser für die Röntgentechnik wichtig zu sein, um die kostspielige Schichtmethode auf ein Minimum zu beschränken. Bei normalem Thorax werden Kavernen oft auskultatorisch nicht erkannt. Ueber der Plastiklunge dagegen wird öfters in inaktiven, dichten Narben Zerfall fälschlich angenommen.

In der Literatur habe ich nur wenige Angaben über physikalische Untersuchungen bei Thorakoplastik finden können. *Real* (1916) hat sehr präzise und minutiöse Beobachtungen gesammelt. Es standen ihm fast ausschließlich Totalplastiken mit größerer Unterfeld- und etwas geringerer Oberfeldeinengung zur Verfügung. Er kommt zu folgenden Resultaten: Perkutorisch hat er eine relative Dämpfung festgestellt, die wegen der angewandten Operation nach unten zunimmt, so stark, daß die untere Lungengrenze sich oft nicht mehr bestimmen läßt. In der relativen Dämpfung tritt Tympanie auf, die er wie *Mannkopf* auf offene Bronchien in starrem, dichtem Gewebe zurückführt. Gegen diese Erklärung spricht die Lokalisation der Tympanie, die ich unten hinten und eher lateral vorfand, nicht aber hilär. Das Atemgeräusch war immer bronchovesikulär bis bronchial und bronchial-amphorisch. Die ganze Lunge ist wie das Oberfeld einer Teilplastik; deshalb ist jede Abstufung des Atemgeräusches ausgeschlossen. Manchmal tritt, besonders bei Husten, metallisch-amphorisches Bronchialatmen auf. Ursache dafür ist der maximale Lungenkollaps, wie meine Untersuchung bei Fall 3 gezeigt hat. Nebenbei erwähnt der Verfasser einen Fall von Teilplastik, Resektion der II. bis IV. Rippe, „wo über dem erhalten gebliebenen Unterlappen lauter, nicht tympanitischer Perkussionsschall und sozusagen reines verschärftes Vesikuläratmen hörbar war", ähnlich wie bei diesen Fällen. Zur Bewertung der Nebengeräusche hat *Real* ebenfalls ruhigere neben forcierter Atmung angewendet. Er stellt dabei manchmal eine Veränderung des Charakters der Rasselgeräusche fest, wobei zähe Geräusche bei forcierter Atmung klingend werden. Aehnliches habe ich nie gehört; nach meiner Beobachtung verschwinden bei ruhiger Atmung die kavernenunspezifischen, zerstreuten Nebengeräusche, so daß überdeckte auch halbklingende, gröbere Rasselgeräusche jetzt allein zu hören sind. Gewiß können Rasselgeräusche mit der Stärke der Luftströmung an Intensität zunehmen, aber ihre Klangfarbe bleibt konstant. Einzig könnte eine periphere Lungenschicht stark kollabiert sein, ohne vollständige Karnifikation, und sich nur noch bei tiefer Atmung entfalten. In diesem mir selten erscheinenden Falle wäre eine Aenderung der Klangfarbe denkbar aber im Sinne einer Verminderung derselben bei verstärkter Atembewegung, wegen neuer Luftinterposition.

Für Heilung seien typisch „feine bis grob knarrende, langgedehnte, zähe, ledrige Rasselgeräusche, die sich bei Hustenstößen fast regelmäßig vermehren". Feine und sogar mittlere vereinzelte klingende Rasselgeräusche fand ich jedoch auch in Heilungsfällen, besonders bei dem seit bald 2 Jahren operierten Fall 2 (O. I.). Einen großen Unterschied fand ich dagegen bei „nicht kollabierten Kavernen", *Real* hört oft nur wenig Rasseln über den Restcava. In meinen Untersuchungen habe ich nur einmal eine stumme Kaverne gefunden. Ueber noch so kleinen Zerfallshöhlen waren sonst immer viele allerdings nicht sicher pathognomische Rasselgeräusche

vorhanden. Die Vermutung *Reals*, es seien bei diesen stummen Kavernen günstige Entleerungsverhältnisse vorhanden, haben wir einmal tomographisch und klinisch bewiesen.

„Prognostisch", schreibt *Real*, „sind hier vor allem das Zunehmen der Karnifikationsdämpfung, des reinen bronchialen Atmens und das Abnehmen und Zäher- und Gröberwerden des Rasselns von großer Bedeutung für einen günstigen Verlauf." Im Lichte der heutigen Röntgenmöglichkeiten möchte ich diese Auffassung erweitern. Zunahme der Karnifikationsdämpfung bei Teiloperationen konnte ich nie beobachten. Nur nach dem Kompressionszustand verändert sich das Atemgeräusch, die bindegewebige Vernarbung fällt da kaum ins Gewicht. Gewiß sind grobe, zähe Rasselgeräusche prognostisch günstig. Zerstreute, klingende Rasselgeräusche sind aber kein Beweis von Zerfall. Die Tomographie zeigt uns bei klinisch geheilten Operationsfällen oft kleine gereinigte Restcava. Diese erzeugen aber grobe, stark klingende Rasselgeräusche, die prognostisch nicht ungünstig zu bewerten sind. Deshalb ist wohl die klinische Untersuchung nur diagnostisch verwertbar.

Alexander (1922 und 1928) hat vor allem auf die Nebengeräusche Gewicht gelegt. Perkutorisch stellt er relative Dämpfung und Tympanie über den Kavernen fest; er leitet das Atemgeräusch vom Dichtigkeitszustand der Lunge ab. „Die Rasselgeräusche sind eben hier zum größten Teil keine Rasselgeräusche, sondern sie sind mechanisch durch Reibung, Streckung, Zerrung und Aehnliches zu erklären". So ist es selbstverständlich, daß Rasselgeräusche immer bestehen bleiben müssen. Man muß nach *Alexander* Narben- und Sekretgeräusche unterscheiden, die auskultatorisch in Klangfarbe und Größe identisch sind. Die Narbengeräusche sollen unmittelbar nach Husten entstehen und sind nur am Anfang des Inspiriums vorhanden. Diese Auffassung *Alexanders* kann ich nicht teilen. Vereinzelte halbklingende Geräusche, wie sie die normale Lunge nie zeigt, habe ich in allen Phasen der Atmung gefunden und als Narbengeräusche aufgefaßt. Anderseits wird das zähe Kavernensekret manchmal nur am Anfang des Inspiriums, während der intensiveren Atmungsphase in Bewegung gesetzt. Nur in diesem Moment sind also typische pathognomonische Sekretrasselgeräusche zu hören.

Bei der Besprechung der früheren einschlägigen Arbeiten ließ ich mich von folgendem Satz *Laennecs* leiten: „Rien n'est plus difficile à obtenir qu'un résultat négatif en ce genre, car il est souvent infirmé sur le champ par un observateur plus exercé, plus patient et plus heureusement doué de la nature." Ich glaube jedoch, gestützt auf die modernen Röntgenuntersuchungen, daß die damaligen Kriterien heute weiter gefaßt werden können.

Die Thorakoplastik hat sicher ihre Entwicklung noch nicht beendet. So werden Thorakoplastikfälle auch weit außerhalb von gut eingerichteten Röntgenapparaturen zur Begutachtung kommen. Ich habe versucht, dem praktischen Arzt einige Richtlinien

zu geben, anhand derer er sich auch ohne Röntgenverfahren einen Begriff vom Lungenzustand seiner Patienten machen kann.

Zusammenfassung. An Hand von 11 Thorakoplastikfällen wurden die diagnostisch verwertbaren Auskultations- und Perkussionsbefunde untersucht.

1. Die Perkussion ergibt immer eine relative Dämpfung mit mehr oder weniger Tympanie im Hauptkompressionsgebiet und außerhalb der großen Narben. Beide sind durch den Eingriff bedingt.

2. Das Atemgeräusch ist vom Kompressionszustand allein abhängig.

3. Nebengeräusche entstehen in großer Zahl. Die forcierte Atmung erzeugt zahlreiche störende Geräusche. Bei ruhiger Atmung können Zerfallshöhlen meist erkannt werden, Infiltrate dagegen nicht. Maßgebend sind die klangreichsten Geräusche, wobei ihrer Größe weniger Bedeutung zukommt.

4. Die Sputumuntersuchung ist unentbehrlich. Da meistens schwere doppelseitige Prozesse vorliegen, ist die Beurteilung und Bewertung der Analyse nach den gleichen Grundsätzen wie bei jeder Lungentuberkulose besonders kritisch vorzunehmen.

H. Alexander: Münch. med. Wschr. **1922,** S. 619; **1929,** S. 331. — *A. Brunner:* Chirurgie der Lunge und des Brustfells (1938). — *Al. Fraenkel:* Diagnostik und Symptomatologie der Lungenkrankheiten (1890). — *A. Greineder:* Das Schichtbild der Lunge (1941). — *J. Hein:* Die Thorakoplastik. In Hein, Kremer und Schmidt: Kollapstherapie der Lungentuberkulose (1938). — *R. T. H. Laennec:* Traité de l'auscultation médiate et les maladies du cœur et des poumons (1826). — *C. Real:* Brauers Beitr. **25,** S. 127 (1916). — *Sahli:* Klinische Untersuchungsmethoden (1931). — *Sauerbruch* und *Fick:* Die Beeinflussung der Lungentuberkulose durch operative Brustkorbeinengung und Plombierung. In Assmann und Bräuning: Ergebnisse der Tuberkuloseforschung (1934). — *H. Stöcklin:* Brauers Beitr. **51,** S. 350 (1920). — *K. Turban* und *H. Staub:* Z. Tbk. **41,** S. 81 (1925). — *H. Wurm:* Die pathologisch-anatomische Grundlage der Kollapsbehandlung der Lungentuberkulose. In Hein, Kremer und Schmidt: Kollapstherapie der Lungentuberkulose (1938).